

## Application of Cell Therapy for Treatment of Chemical and Traumatic Corneal Injuries

Vahid Jahed<sup>1</sup>, Seyed-Hashem Daryabari<sup>1</sup>, Khosrow Jadidi<sup>1</sup>,  
Hossein Aghamollaei<sup>1\*</sup>

<sup>1</sup> Chemical Injuries Research Center, Systems Biology and Poisonings Institute, Baqiyatallah University of Medical Sciences, Tehran, Iran

Received: 26 December 2020 Accepted: 11 September 2021

### Abstract

Eye injuries are one of the most common side effects of chemical agents, especially mustard gas, which can cause many conflicts in the long time. The cornea is the most critical component of the eye, and many eye injuries somehow are related to that. Nowadays, corneal transplantation is the conventional treatment for corneal injuries, which is due to the lack of a donor, rejection of the transplant, and the possibility of transmitting the disease from the donor to the recipient, face limitations that require an alternative with high efficiency. Stem cells with the ability to proliferate and differentiate into target tissues play a crucial role in novel regeneration methods. These cells are also harvested from various non-ocular sources such as bone marrow, adipose and umbilical cord as well as ocular sources in the corneal layers. Direct and indirect transfer of stem cells with different ocular and ocular references to the cornea's damaged layers and subsequent differentiation into specific corneal cells and its regeneration has been considered a practical treatment in recent years. Due to the high progress in this field in many countries and its replacement with high-risk and time-consuming surgical methods, it needs to be studied more. In this review, in addition to introducing the challenges of current medical procedures and the structure of corneal tissue, the preclinical and clinical advances in the use of stem cells for cell therapy are highlighted.

**Keywords:** Chemical burn, Cornea, Stem cell, Cell therapy, Tissue regeneration.

\*Corresponding author: Hossein Aghamollaei, Email: [aghamolaei22@gmail.com](mailto:aghamolaei22@gmail.com)

## کاربرد سلول‌درمانی با هدف درمان آسیب‌های شیمیایی و ترومایی قرنیه

وحید جاهد<sup>۱</sup>، سید هاشم دریاباری<sup>۱</sup>، خسرو جدیدی<sup>۱</sup>، حسین آقاملائی<sup>۱\*</sup>

<sup>۱</sup> مرکز تحقیقات آسیب‌های شیمیایی، دانشگاه علوم پزشکی بقیه‌الله (عج)، تهران، ایران

### چکیده

آسیب‌های چشمی یکی از رایج‌ترین عوارض عوامل شیمیایی به‌ویژه گاز خردل است که در بلندمدت نیز درگیری‌های زیادی را نشان می‌دهد. قرنیه مهم‌ترین عضو تشکیل دهنده چشم است که بسیاری از این آسیب‌ها به دلیل اختلالات در این بافت ایجاد می‌شود. در حال حاضر، پیوند قرنیه متداول‌ترین راه درمانی آسیب‌های قرنیه به شمار می‌رود که به دلیل کمبود اهداکننده، رد شدن پیوند و همچنین امکان انتقال بیماری از اهداکننده به گیرنده با محدودیت‌هایی روبرو است که نیاز به یک روش درمانی مفید با بازدهی بالا را نیز ایجاب می‌کند. سلول‌های بنیادی با قابلیت تکثیر و تمایز به بافت‌های هدف، نقش بسیار مهمی در روش‌های بازسازی نوین ایفا می‌کند. این سلول‌ها از منابع مختلف غیر چشمی مانند مغز استخوان، چربی و بند ناف و منابع چشمی در لایه‌های آسیب‌دیده قرنیه و پس از آن تمایز به سلول‌های اختصاصی قرنیه و بازسازی آن به‌عنوان یک روش درمانی کاربردی در دهه‌های اخیر مورد توجه قرار گرفته است. با توجه به سرعت پیشرفت بالا در این زمینه در بسیاری از کشورها و جایگزینی آن نسبت به روش‌های پرخطر و زمان‌بر جراحی، نیاز است تا بیش از پیش به آن پرداخته شود. در این مطالعه، علاوه بر معرفی چالش‌های موجود در روش‌های پزشکی کنونی و همچنین ساختار بافت قرنیه، پیشرفت‌های پیش‌بالینی و بالینی استفاده از سلول‌های بنیادی برای سلول‌درمانی نیز مرور شده است.

**کلیدواژه‌ها:** سوختگی شیمیایی، قرنیه، سلول‌های بنیادی، سلول‌درمانی، بازسازی بافتی.

\* نویسنده مسئول: حسین آقاملائی. پست الکترونیک: [aghamolaei22@gmail.com](mailto:aghamolaei22@gmail.com)

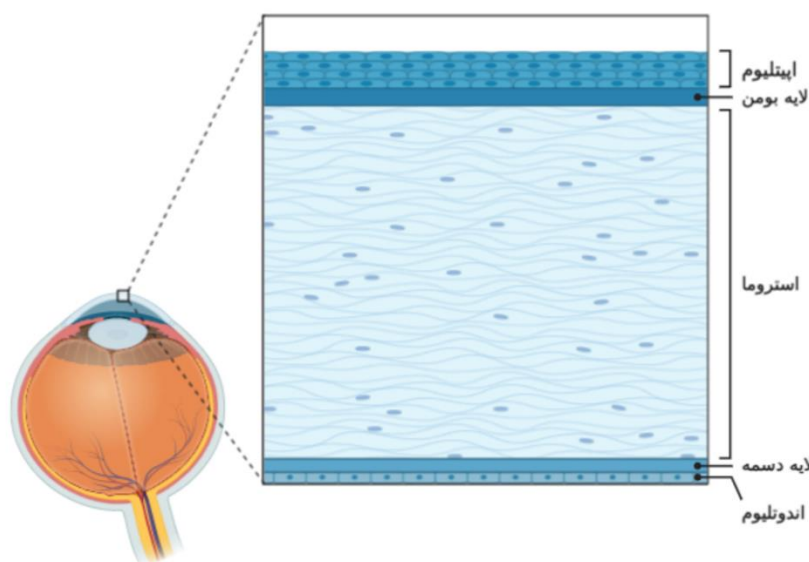
دریافت مقاله: ۱۳۹۹/۱۰/۰۶ پذیرش مقاله: ۱۴۰۰/۰۶/۲۰

## مقدمه

همچنین، در بیماران با ضریب خطر بالا و سابقه بیماری خودایمن، در ۵۰ تا ۷۰ درصد از موارد حتی با استفاده از داروهای سرکوب‌کننده دستگاه ایمنی، رد پیوند اتفاق می‌افتد. عفونت‌های نهفته در قرنیه اهداکننده، چالش دیگری است که پیوند قرنیه با آن روبرو است. بدین‌منظور، انجام تست‌های تخصصی میکروبی و ویروسی قبل از اهدا می‌تواند عفونت را تشخیص دهد که با توجه به هزینه بالای این تست‌ها، در بسیاری از کشورهای کم‌درآمد یک چالش جدی محسوب می‌شود. به‌طور خلاصه، کمبود اهداکننده، از رد شدن پیوند و عفونت‌های باکتریایی و ویروسی اهداکننده‌ها، از محدودیت‌های روش پیوند قرنیه شمرده می‌شوند که ضرورت تحقیق جهت یافتن روش‌های جایگزین با کارایی بالاتر در درمان آسیب‌های قرنیه را ایجاب می‌نماید (۴).

## ساختار بافت قرنیه

قرنیه علاوه بر محافظت از چشم از ورود عوامل خارجی، با انتقال نور به شبکیه نقش مهمی در بینایی چشم ایفا می‌کند. قرنیه از سه لایه سلولی تشکیل شده که به ترتیب از خارجی‌ترین لایه شامل اپیتلیوم، استروما و اندوتلیوم می‌باشد. همچنین دو لایه بدون سلول به نام‌های بومن (Bowman Layer) و دسمه (Descemet's Membrane)، این لایه‌ها را از یکدیگر جدا می‌کنند. اجزای قرنیه در شکل ۱ قابل‌مشاهده است.



شکل-۱. ساختار و اجزای بافت قرنیه

مزانثیمی (MSC) و LEST درون آن قرار گرفته اند. سوختگی حرارتی و یا شیمیایی، تروما و بیماری‌های التهابی موجب کاهش و یا از دست رفتن LEST می‌شود (۵).

لایه استروما به‌عنوان ضخیم‌ترین لایه قرنیه، از کلاژن و پروتئوگلیکان تشکیل شده است که نظم این شبکه باعث انتقال بهینه نور و همچنین کنترل فشارهای درون چشمی می‌شود. به‌طور

در جنگ تحمیلی عراق بر علیه ایران، بیش از صد هزار ایرانی تحت تاثیر گازهای شیمیایی قرار گرفتند که یک سوم از این افراد همچنان از عوارض دراز مدت آن رنج می‌برند. یکی از آسیب‌های رایج در بین جانبازان دفاع مقدس ضایعه‌های چشمی است که با علائمی مثل کاهش دید، سوزش چشم و حتی نابینایی همراه است. قرنیه جانبازان به علت در معرض بودن، با شدت بیشتری تحت تاثیر گازهای شیمیایی مثل گاز خردل قرار گرفته است که معمولاً در بلندمدت با بروز علائم بالینی متعدد منجر به مراجعه بیماران به مراکز درمانی می‌شود. مطالعات جامعی در زمینه درمان آسیب‌های چشمی ناشی از گاز خردل در کشور انجام شده است (۱،۲).

آسیب‌های قرنیه به‌عنوان مهم‌ترین دلیل نابینایی کشورهای در حال توسعه است که ۴ تا ۸ میلیون نفر از آن رنج می‌برند. پیوند قرنیه همچنان به‌عنوان روشی رایج در درمان آسیب‌های شدید قرنیه محسوب می‌شود. در سال ۲۰۱۵، ۴۸۷۹۲ عمل پیوند قرنیه فقط در آمریکا انجام شده است که رشد ۵۳ درصدی نسبت به سال ۲۰۰۵ را نشان می‌دهد. طبق گزارش‌های ارائه‌شده، سالانه ۱/۵ میلیون نفر در صف پیوند قرنیه هستند و جهان در این حوزه با کمبود اهداکننده روبرو است. در حال حاضر، ۵۳ درصد از جمعیت جهان دسترسی به اهداکننده قرنیه ندارند (۳). افزون بر این، رد پیوند قرنیه، یکی دیگر از مشکلات پیوند محسوب می‌شود.

لایه اپیتلیال، بیرونی‌ترین لایه با ضخامت ۵۰ میکرومتر است. سلول‌های بنیادی اپیتلیال لبمبال (LEST: Limbal Epithelial Stem Cells) در جایگاه لبمبوس (Limbus)، با تقسیم و تمایز به سلول‌های اپیتلیال قرنیه، نقش مهمی در حفظ یکپارچگی و عملکرد دقیق چشم ایفا می‌کنند. لبمبوس، یک جایگاه بینابینی حلقوی بین قرنیه شفاف و صلبیه است که سلول‌های بنیادی

اندوتلیال عملکرد دقیقی ندارند و به دلیل تخریب پمپ‌های یونی ساختار و عملکرد صحیح قرنیه دچار اختلال می‌شود (۶).

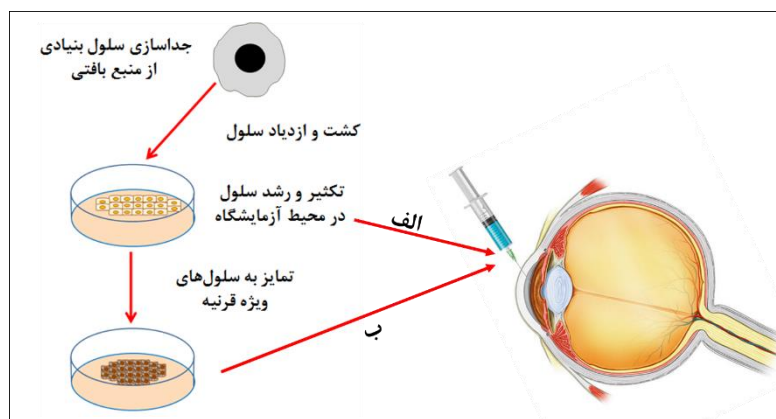
در این مطالعه، ضمن معرفی ساختار قرنیه و لایه‌های آن، کاربرد سلول‌های بنیادی در درمان آسیب‌های چشمی به تفکیک لایه‌ها مرور و همچنین پیشرفت‌های بالینی اخیر در زمینه درمان آسیب‌های شیمیایی با این روش بررسی شده است.

### سلول درمانی

قرنیه انسان به دلیل عدم رگزایی و دور بودن از سیستم ایمنی یک بافت ایده‌آل برای سلول درمانی محسوب می‌شود. استخراج انواع گونه‌های سلولی، کشت و ازدیاد آن‌ها در محیط آزمایشگاه و سپس انتقال به قرنیه برای تمایز به سلول مورد نظر یکی از روش‌های پرکاربرد در مهندسی بافت قرنیه است که در دهه اخیر بسیار مورد توجه قرار گرفته است. سلول درمانی به دو صورت پیوند مستقیم سلول‌های بنیادی و یا تمایز آن‌ها در محیط آزمایشگاهی و سپس انتقال سلول‌های تمایز یافته به محل آسیب انجام می‌شود. شکل ۲ فرایند درمان آسیب قرنیه به کمک سلول درمانی را نشان می‌دهد.

کلی، سلامت کامل لایه‌های سلولی برای عملکرد دقیق قرنیه امری بسیار ضروری است. همانند بسیاری از بافت‌های بدن، سلول‌های بنیادی که در بخش لیمبوس قرنیه قرار دارند، در پاسخ به کاهش و یا آسیب سلولی، با تمایز به سلول‌های ویژه قرنیه و تکثیر هدفمند، اثر مخرب به‌وجود آمده را خنثی می‌کنند. سلول‌های کراتوسایت در بین رشته‌های کلاژنی استرومای یک قرنیه سالم قرار داشته و وظیفه تولید اجزای شبکه خارج سلولی مثل کلاژن و پروتئوگلیکان را برعهده دارند. در زمان آسیب، این سلول‌ها با تولید پلیمرهای اختصاصی گفته‌شده نظم طبیعی شبکه استروما را تامین می‌کنند (۴).

لایه اندوتلیوم درونی‌ترین لایه قرنیه می‌باشد که از یک تک لایه حاوی سلول‌های شش ضلعی تشکیل شده است. تعداد این سلول‌ها در یک فرد جوان ۳۵۰۰ سلول به‌ازای هر میلی‌متر مربع است. معمولاً این سلول‌ها قدرت تکثیر و بازایی ندارند. این سلول‌ها با کمک پمپ‌های فعال یونی، نقش به‌سزایی در تنظیم میزان آب قرنیه و حفظ شفافیت آن ایفا می‌کنند. در اندوتلیوم آسیب‌دیده، سلول‌های



شکل-۲. فرایند سلول درمانی و تزریق به بافت قرنیه: الف) انتقال مستقیم سلول‌های بنیادی، ب) انتقال سلول‌های تمایز یافته

آن‌ها اثبات شده است. LESTها، قابلیت تمایز به سلول‌های ویژه قرنیه مثل کراتوسایت‌ها، بازسازی استروما و کاهش التهابات چشمی را نیز دارند (۹).

در یک مطالعه جامع، انواع سلول‌های بنیادی مزانشیمی جدا شده از مغز استخوان، چربی، بند ناف و استرومای قرنیه از نظر اثر تمایزی به سلول‌های کراتوسایت، ویژگی‌های ضدالتهابی و توانایی ترمیم لایه استرومای بررسی شدند. نتایج، هر ۴ گونه سلولی را برای استفاده در سلول درمانی قرنیه تایید کرد، که در بین آن‌ها MSCهای جدا شده از بافت چربی (ASC) از نظر دسترسی آسان‌تر و سلول‌های جدا شده از استرومای قرنیه از نظر میزان بازدهی برتری بیشتری داشتند (۸).

### سلول درمانی در اپیتلیوم قرنیه

اپیتلیوم قرنیه به‌وسیله سلول‌های بنیادی لیمبال قرار گرفته در ناحیه لیمبوس به‌طور مداوم بازسازی می‌شود. لیمبوس یک ناحیه

سلول‌های بنیادی جنینی (Embryonic Stem Cells: ESCs) و پرتوان (Induced Pluripotent Stem Cells: iPSCs) دو دسته از سلول‌هایی هستند که قابلیت تمایز به انواع سلول‌های مختلف را دارند. انتقال آلوژنیک و زونژنیک (Xenogeneic) این سلول‌ها با کمترین تحریک ایمنی روبرو می‌شود (۷).

سلول‌های بنیادی مزانشیمی (MSC) به‌عنوان سلول‌های چندتوان، با قابلیت تمایز به انواع سلول‌های بافتی، به‌عنوان یکی از ارکان مهم سلول درمانی محسوب می‌شوند. این سلول‌ها، از منابع مختلفی مثل مغز استخوان، پالپ دندان، بافت چربی و بند ناف جدا شده و به‌راحتی در محیط‌های آزمایشگاهی تکثیر و برای استفاده فراوری می‌شوند (۸). MSCها با مهاجرت به محل آسیب و ترشح عوامل ضدالتهاب، مانع ایجاد التهاب شده و منجر به ترمیم آن می‌شوند. اخیراً، LESTها از بخش لیمبوس قرنیه نیز استخراج شده و به لحاظ بیان پروتئین‌های ویژه سلولی، مزانشیمی بودن

در یک مطالعه بالینی بر روی ۱۸ نفر بیمار، انتقال آلوژنیک MSCها به صورت سلول درمانی مستقیم برای ترمیم آسیب اپیتلیالی ناشی از کاهش سلول‌های بنیادی لیمبال انجام شد. نتایج درمان در این گروه با روش آلوژنیک CLET در ۱۱ بیمار دیگر مقایسه شد. نتایج این پژوهش نشان داد که سلول درمانی با MSC، به اندازه روش CLET کاملاً ایمن و حتی در برخی نمونه‌ها بیشتر اثرگذار بوده است. به طوری که، پس از ۱۲ ماه میزان بهبودی قرنیه برای سلول درمانی ۸۶ درصد از موارد مورد آزمایش گزارش شد که این عدد برای روش CLET ۷۷ درصد بوده است. این پژوهش اولین مطالعه بالینی سلول درمانی به کمک MSCها برای درمان آسیب اپیتلیومی قرنیه بوده است. یکی از نمونه‌های آزمایش شده، قرنیه یک خانم ۴۴ ساله است که به دلیل از دست دادن یک ناحیه ۳۶۰ درجه‌ای سلول‌های بنیادی لیمبال دچار آسیب اپیتلیالی شده و بینایی او تحت تاثیر قرار گرفته بود. حدت بینایی به کمک هر دو روش (چشم چپ: CLET، چشم راست: سلول درمانی) از ۰/۰۱ قبل از جراحی به ۰/۲۵ پس از ۶ ماه و در نهایت تا ۰/۳۲ پس از ۱۲ ماه بهبود یافت (۱۶).

#### سلول درمانی در استرومای قرنیه

لایه استروما ۹۰ درصد ضخامت قرنیه را شامل می‌شود. بسیاری از ویژگی‌های قرنیه مانند ریخت‌شناسی، شفافیت و خواص زیست‌شیمیایی قرنیه مربوط به لایه استروما است. بسیاری از بیماری‌ها مانند دیستروفی قرنیه، اسکارها و اختلالات بینایی باعث از بین رفتن شفافیت و در نتیجه کاهش بینایی می‌شوند. علی‌رغم تلاش‌های بسیار برای بازیابی توانایی استرومای قرنیه پس از اختلال و یافتن جایگزینی برای پیوند قرنیه، موفقیت چشم‌گیری حاصل نشده است. در چندسال اخیر، پتانسیل بالای MSCها برای سلول درمانی قرنیه نشان داده شده است. به عنوان مثال بکارگیری MSCهای جدا شده از بند ناف برای بازسازی کلاژن V در استرومای قرنیه، که منجر به سازماندهی مجدد کلاژن و بازتوانی بافتی شد، گزارش شده است (۱۷). همچنین در یک مطالعه، انتقال MSCها به بافت قرنیه، منجر به تمایز به سلول‌های کراتوسایت بدون ایجاد التهاب در استرومای میزبان شد (۱۸). سلول درمانی به کمک MSCها در یک مدل حیوانی مبتلا به دیستروفی قرنیه، منجر به بهبود شفافیت و بازتوانی کلاژن‌های استروما شد. از بین MSCها، سلول‌های بنیادی مزانشیمی جدا شده از چربی (ASC) به دلیل دسترسی آسان، بازده جداسازی بالا و توانایی بسیار زیاد در تمایز به انواع گونه‌های سلولی به‌ویژه کراتوسایت، به عنوان یک منبع ایده‌آل برای سلول درمانی استروما شناخته می‌شوند. در یک مطالعه درون تنی انسانی در ۵ بیمار مبتلا به کدورت قرنیه، انتقال اتولوگ ASCهای انسانی به عنوان یک روش ایمن، منجر به تولید اندک کلاژن جدید در استروما و بهبود بینایی بیماران شد (۱۹).

علاوه بر MSCها، استفاده از سلول‌های بنیادی اختصاصی استروما (CSSC) و یا سلول‌های تمایز یافته به عنوان منبع

عروقی و مویرگی است که ناحیه‌ای برای اسقرار LESTها است و محیطی مناسب برای زنده‌مانی و بازتولید این سلول‌ها فراهم می‌کند (۱۰). آسیب به لیمبوس منجر به ضایعه بازگشت ناپذیر کمبود و کاهش شدید سلول‌های لیمبال (Limbal Stem Cell Deficiency: LSCD) شده که با ممانعت از بازسازی اپیتلیوم، باعث کراتوپاتی می‌شود.

کمبود LEST مانع بازترمیم سطحی چشم شده که موجب عدم ترمیم اپی‌تلیوم قرنیه و در نتیجه از بین رفتن سد دفاعی و به دنبال آن عفونت قرنیه، سوزش چشم، انقباض پلک‌ها، حساسیت نوری، درد، اختلال شدید در دید و حتی نابینایی می‌شود. یکی از روش‌های رایج درمان در این حوزه، پیوند بخش نازکی از لیمبال ملتحمه (Conjunctival Limbal Autografting: CLAu) برای بازسازی مجدد سطح چشمی است. در این روش، یک بخش نازک شامل ۱۲۰ درجه از ناحیه لیمبوس سالم برداشته و به قرنیه آسیب دیده منتقل می‌شود. به هر حال، خطر نارسایی LEST برای چشم سالمی که برش روی آن انجام می‌شود، وجود خواهد داشت که استفاده از این روش را محدود می‌کند. نتایج ناموفق در برش‌های بسیار نازک نیز تاکنون گزارش شده است (۱۱). برای رفع موانع موجود در این روش، فرایندهای پیوند جایگزین مانند، پیوند اپیتلیال لیمبال کشت شده (Cultivated Limbal Epithelial Transplantation: CLET Simple Limbal Epithelial Transplantation: SLET) معرفی شده‌اند که هدف آن‌ها کاهش طول برش در کنار افزایش بازدهی ترمیم است (۹). به طور خلاصه، نیاز به جراحی، کمبود اهداکننده، مراقبت‌های بعد از عمل و در برخی موارد بازگشت به شرایط قبل از عمل در مدت طولانی، از محدودیت‌های این روش‌ها محسوب می‌شود (۱۲).

استفاده از سلول درمانی برای جبران کاهش LEST در چشم، در دهه اخیر بسیار مورد توجه بوده است. برتری سلول درمانی نسبت به پیوند ملتحمه در بهبود عملکرد قرنیه در یک مطالعه آزمایشگاهی گزارش شده است (۹). در یک مطالعه، Shukla و همکارانش ثابت کردند که از بین روش‌های تزریقی، تزریق زیر ملتحمه MSCsهای نشان‌دار شده با نقاط کوانتومی به یک ضایعه قرنیه موشی، علاوه بر عدم تحریک سائتوکین‌های التهابی، منجر به ترمیم سریع و یکپارچه اپیتلیال چشمی می‌شود (۱۲). همچنین انتقال مستقیم LESTها با هدف استفاده و کاربردی شدن در بیماران دارای آسیب‌های سوختگی شیمیایی و حرارتی نیز مطالعه شده است (۱۳، ۱۴). به عنوان مثال، در یک مطالعه بهبود و بازتوانی لایه اپیتلیال ۶ بیمار که توسط سلول‌های LEST سلول درمانی شده بودند پس از ۳ الی ۴ روز مشاهده شد. همچنین در ۸۳ درصد نمونه‌ها، بهبود معنادار بینایی پس از ۱۵ ماه از سلول درمانی اولیه گزارش شد (۱۴). رشد و تکثیر سلول‌های بنیادی قرنیه با هدف استفاده در سلول درمانی توسط پژوهشگران ایرانی نیز انجام شده است (۱۵).

از بررسی‌های آزمایشگاهی بستر حامل MSCها در داخل استرومای قرنیه خرگوش جایگذاری شد. سه ماه پس از جراحی، هیچ‌کدام از خرگوش‌ها علائم جدی رد پیوند را نشان ندادند. افزون بر این، میزان بیان ژن‌های اختصاصی کراتوسایت در گروه آزمایش نسبت به گروه کنترل افزایش معناداری را نشان داد. این نتایج ثابت می‌کند، MSCهای مشتق از ژل وارنون گزینه مناسبی برای سلول‌درمانی آسیب‌های استرومایی محسوب می‌شود (۲۴).

### سلول‌درمانی در اندوتلیوم قرنیه

همانطور که پیش‌تر اشاره شد، بازتوانی سلول‌های اندوتلیال قرنیه بسیار محدود است و با افزایش سن، تکثیر آن‌ها نیز کاهش می‌یابد. با این حال، مطالعاتی انجام شده است که ثابت می‌کند در اطراف قرنیه پیش‌سازهای سلول‌های اندوتلیال یافت می‌شوند که توانایی تمایز به سلول‌های بالغ را نیز دارند (۲۵،۲۶). یکی از محدودیت‌های استفاده از سلول‌های اندوتلیال به‌منظور سلول‌درمانی، نگهداری و تکثیر آزمایشگاهی آن‌ها است. گزارش‌هایی ارائه شده است که تکثیر سلول‌های اندوتلیال به‌صورت برون‌تنی در محیط کشت مناسب قابل انجام است. به‌همین دلیل، دریافت این سلول‌ها از یک اهداکننده و تکثیر آن در آزمایشگاه و در نهایت انتقال مستقیم سلول‌های تکثیر یافته به کمک سلول‌درمانی به قرنیه آسیب‌دیده، می‌تواند روش مناسبی برای درمان آسیب‌های اندوتلیالی محسوب شود (۲۷). Peh و همکارانش اخیراً روش مناسبی برای کشت و تکثیر سلول‌های اندوتلیال ارائه کردند و سپس سلول‌های تکثیر شده را به روش سلول‌درمانی و همچنین کشت‌داده شده روی یک سازه بافتی به قرنیه خرگوشی منتقل کردند. نتایج نشان داد ضخامت مرکزی قرنیه برای نمونه درمان‌شده با سلول‌های قرارگرفته روی سازه بافتی پس از سه هفته ۴۸۴ میکرومتر بوده است، در حالی که این عدد برای نمونه درمان‌شده با روش مستقیم سلول‌درمانی ۵۸۲ محاسبه شد که برتری این روش را اثبات می‌کند (۲۸). در مطالعه‌ای دیگر در این زمینه، پژوهشگران به‌دنبال یک دمای بهینه برای نگهداری اندوتلیال قرنیه انسانی با حفظ زنده‌مانی سلول‌های موجود در آن بودند که دمای ۴ درجه سلسیوس برای سلول‌های چسبیده و سوسپانسیون مناسب گزارش شد، در حالی که در دمای ۲۳ درجه سلسیوس فقط سلول‌های چسبیده زنده می‌ماندند. در هر دو گروه سلولی، تکثیر و رشد سلولی در دمای ۳۷ درجه سانتی‌گراد به خوبی انجام شد (۲۹). از دیگر محدودیت‌های اساسی استفاده از سلول‌های اندوتلیال، تهیه و جداسازی آن‌ها از بافت اهداکننده است. میزان سلول‌های اندوتلیالی که از یک بافت اهداکننده به‌دست می‌آید اندک است که بایستی با بهره‌گیری از روش‌های مختلف، بازده جداسازی بالا باشد. در یک مطالعه روشی دومرحله‌ای نه‌چندان پیچیده شامل انکوبه کردن و تخریب آنزیمی ارائه شد که براساس آن لایه دسمه و لایه اندوتلیال در یک محیط پایدارکننده به مدت ۴۸ ساعت

سلول‌درمانی روشی کاربردی است که در سال‌های اخیر مورد توجه بوده است. این سلول‌ها علاوه بر جداسازی مستقیم، می‌توانند در آزمایشگاه و در محیط‌های کشت اختصاصی از تمایز ESCها و iPSCها به‌دست آیند و منبع بسیار مفیدی برای سلول‌درمانی لایه استروما محسوب می‌شوند (۲۰). با وجود پیشرفت‌های پیش‌بالینی گسترده در استفاده از این سلول‌ها (۲۱) مطالعات بالینی محدودی در این زمینه انجام شده است.

راه‌اندازی یک پایلوت بالینی به‌منظور سلول‌درمانی لایه استروما در بیماران مبتلا به قوز قرنیه حاد گزارش شده است. به‌هرحال، مطالعه‌های بیشتری در این زمینه نیاز است، زیرا سلول‌های بنیادی انتقال‌یافته توانایی تولید لایه‌های ضخیم کلاژنی را ندارند و با محدودیت روبرو هستند (۱۸). قوز قرنیه یکی از بیماری‌های رایج چشمی است که برای درمان آن محدودیت‌های پیوند قرنیه که پیش‌تر توضیح داده شد نیز وجود دارد. کاهش شدید سلول‌های کراتوسایت در لایه استروما و پیرو آن کاهش ضخامت این لایه منجر به اختلال در عملکرد بینایی می‌شود. در موارد پیشرفته، اسکارهای چشمی نیز قابل مشاهده است که ورود عوامل بیماری‌زا به داخل قرنیه را تحریک می‌کند. ضخامت یک قرنیه سالم در حدود ۴۹۰ تا ۶۲۰ میکرومتر است که ۹۰ درصد آن مربوط به لایه استروما می‌باشد. در یک مطالعه، سلول‌های iPSCs انسانی به سلول‌های کرسست عصبی (NCC) به‌عنوان سلول‌های پیش‌ساز جنینی تمایز یافت و سلول‌های تمایز یافته روی بافت قرنیه حیوانی برای تمایز کامل کشت داده شد. نتایج، مهاجرت NCCها را روی بافت قرنیه نشان داد. بررسی‌ها حاکی از ریخت‌شناسی مناسب و بیان ژن‌های ویژه کراتوسایت بود. به‌عنوان یک نتیجه کلی، انتقال سلول‌های iPSCs انسانی با روش سلول‌درمانی می‌تواند روشی موثر در تولید سلول‌های جدید کراتوسایت باشد (۲۲). اخیراً در یک مطالعه جامع، Aio و همکارانش در آزمایش بالینی انسانی از سلول‌های بنیادی جداشده از چربی انسانی به‌عنوان منبع سلول‌درمانی برای بیماران مبتلا به قوز قرنیه استفاده کردند. به‌طور خلاصه، سلول‌های ASC به تنهایی و ترکیب با لایه ۱۲۰ میکرومتری استرومای سلول‌زدایی‌شده‌ی انسانی به کمک لیزر به درون قرنیه آسیب‌دیده تزریق شد. پس از ۱۲ ماه، ۹ نمونه‌ای که ASCها را چه به‌صورت تنها و چه به‌صورت ترکیبی دریافت کرده بودند به‌طور کامل درمان شدند به‌طوری که در ۵ نمونه‌ای که فقط با ASC درمان شده بودند، حدود ۱۴/۵ میکرومتر افزایش ضخامت استروما مشاهده شد. این مطالعه ثابت کرد که سلول‌درمانی به‌وسیله ASCها می‌تواند راهکاری مناسب برای درمان بیماری‌های استروما باشد (۲۳).

در مطالعه‌ای که توسط نویسندگان این مقاله انجام شده است، ایمنی و توانایی تمایز MSCهای مشتق از ژل وارنون بند ناف در مدل حیوانی بررسی شده است. در این مطالعه، این سلول‌ها ابتدا بر روی برشی از قرنیه انسانی سلول‌زدایی‌شده کشت داده شد و پس

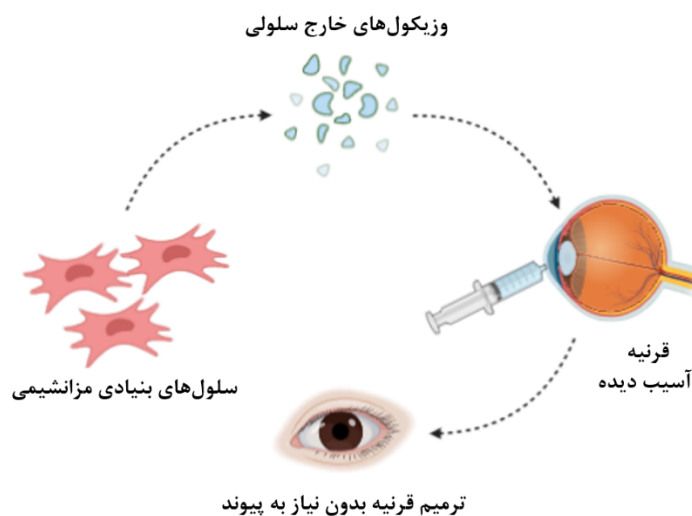
است که به کمک روش‌های آنژیومی قابل جداسازی هستند و منجر به القاء تمایز و بازتوانی بافتی می‌شود. در یک مقاله مروری جامع استفاده از عصاره سلولی برای درمان آسیب‌های قرنیه به‌ویژه سوختگی‌های شیمیایی و حرارتی به‌طور کامل بحث شده است (۳۲). به‌عنوان مثال در یک مطالعه، زیست مولکول‌های فعال استخراج‌شده از سلول‌های بنیادی مزانشیمی به مدت دو هفته یا دوز روزانه ۱۰۰ میکروگرم در میکرولیتر به قرنیه موشی آسیب‌دیده با صدمه شیمیایی منتقل شد. نتایج این مطالعه ثابت کرد انتقال زیست‌مولکول‌های فعال سلولی در کنار سلول‌درمانی یک روش موثر در کاهش التهاب چشمی و همچنین تکثیر سلول‌های اپیتلیال می‌باشد (۳۳). در یک مطالعه که اخیراً انجام شده است، از عصاره سلولی ASC برای درمان آسیب اپیتلیالی قرنیه ناشی از سوختگی با الکل خالص، در مدل موشی استفاده شد و نتایج بهبود کامل سوختگی به‌دلیل فاکتورهای رشد و سایتوکین‌های موثر در عصاره را تایید کرد (۳۴). این روش می‌تواند به‌عنوان یک روش موثر در درمان آسیب‌های شیمیایی ناشی از عوامل مختلف جنگی و غیرجنگی بررسی شود.

نگهداری می‌شوند و پس از آن، سلول‌های اندوتلیال به‌وسیله یک واکنش آنژیومی جدا می‌شوند (۳۰).

در سال ۲۰۱۳ یک گروه ژاپنی با مجوز وزارت بهداشت ژاپن، برای اولین بار سلول‌درمانی برای آسیب‌های اندوتلیالی را روی انسان آغاز کردند. در این مطالعه، ۱۱ بیمار با انواع مختلف آسیب‌های اندوتلیالی مانند کراتوپاتی بولوس (Bullous Keratopathy)، جراحی پس از گلوکوم، و آسیب‌های چشمی ناشی از تروما مورد آزمایش قرار گرفتند. در این روش، ابتدا لایه نازکی از اندوتلیوم قرنیه آسیب‌دیده بدون جدا شدن لایه دسمه جدا شد. سپس ۲۰۰ تا ۵۰۰ هزار سلول اندوتلیال از قبل کشت‌داده‌شده در محیط کشت اختصاصی حاوی ممانعت‌کننده پروتئین کیناز rho، به بخشی از اتاق قدامی تزریق شد. سپس، از بیماران خواسته شد تا با پایین نگه‌داشتن سر خود به مدت ۳ ساعت، اجازه ورود سلول‌های تزریق شده به لایه دسمه را بر اثر نیروی گرانش بدهند. نتایج این آزمایش، تشکیل یک تک لایه شبیه به ساختار اندوتلیوم برای هر ۱۱ بیمار را پس از ۲۴ هفته از تزریق به‌خوبی نشان داد (۳۱).

### سلول‌درمانی با استفاده از عصاره سلولی

وزیکول‌های خارج سلولی حاوی زیست‌مولکول‌های فعال



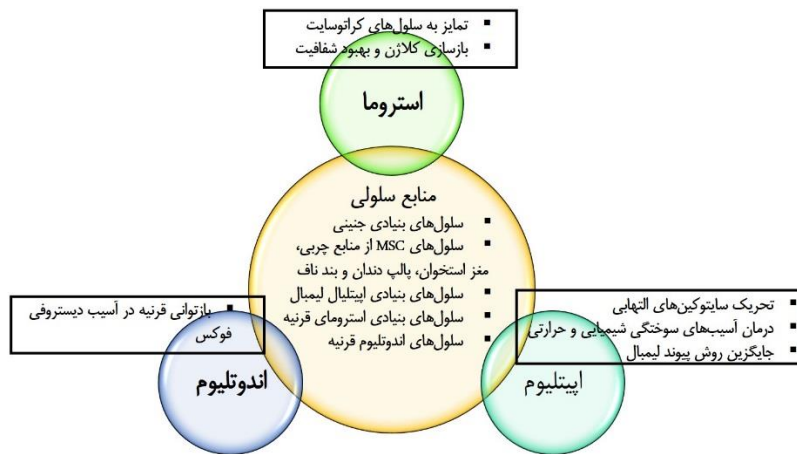
شکل-۳. فرایند سلول‌درمانی بدون حضور سلول برای آسیب‌های قرنیه

متفاوت است. استرومای قرنیه شامل کلاژن، پروتئوگلیکان، گلائیکوپروتئین و مقدار اندکی سلول‌های استروما یا همان کراتوسایت‌ها هستند. در حال حاضر از پیوند قرنیه به‌عنوان مهم‌ترین روش برای درمان آسیب‌های قرنیه استفاده می‌شود. کمبود اهداکننده، رد پیوند و امکان انتقال بیماری از اهداکننده به گیرنده قرنیه، از محدودیت‌های مهم این روش محسوب می‌شود که نیاز به طراحی روشی دیگر را با اهمیت می‌کند. استفاده از تزریق مستقیم سلول‌های بنیادی در قالب سلول‌درمانی به‌عنوان یکی از روش‌های نوین در بازسازی ضایعات بافتی به‌ویژه قرنیه در دهه اخیر بسیار مورد توجه قرار گرفته است. تاکنون سلول‌های ESC

### بحث

به گزارش مدیرکل مصدومان شیمیایی بنیاد شهید و امور ایثارگران در سال ۹۷، حدود ۶۳ هزار نفر از هموطنان در طی جنگ تحمیلی دچار عوارض و آسیب‌های حاد و مزمن ناشی از عوامل شیمیایی شده‌اند و کمیسیون‌های پزشکی بنیاد جانبازی، آن‌ها را تأیید کرده است. اکثر جانبازان شیمیایی نیازمند درمان در چشم، ریه و پوست هستند. آسیب‌های چشمی معمولاً مربوط به قرنیه ملتحمه و سلول‌های بنیادی آن می‌باشد. ضایعه‌های اپیتلیالی و استرومایی مهم‌ترین اختلالات قرنیه به‌شمار می‌روند که اگرچه به‌لحاظ علائم دارای همپوشانی هستند اما دلایل ایجاد آن‌ها کاملاً

نتایج یک پژوهش پیش‌بالینی نشان می‌دهد که تزریق سلول‌های اندوتلیال قرنیه به صورت اتولوگ و یا الوژنیک می‌تواند موثر عمل کند. مطالعات اخیر همواره در پی توسعه محیط‌های کشت بهینه برای رشد و تکثیر سلول‌های اندوتلیال در فلاسک‌های آزمایشگاهی بوده است. همچنین، پژوهش‌های زیادی در زمینه سلول‌درمانی نشان از تمایز سلول‌های ESCs (۴۲-۴۰)، iPSC (۴۳)، MSC (۴۴) و سلول‌های بنیادی استروما به سلول‌های اندوتلیوم قرنیه انسانی داشته است (۷). شکل ۴ خلاصه‌ای از مزایای سلول‌درمانی با استفاده از انواع منابع سلولی برای درمان آسیب‌های لایه‌های مختلف قرنیه را نشان می‌دهد.



شکل-۴. مزایای سلول‌درمانی در آسیب‌های لایه‌های مختلف قرنیه به تفکیک

بسیار استفاده شده است (۴۵،۴۶). به‌رحال، پایداری نوری کم این رنگ‌ها برای ردیابی بلندمدت سلول‌ها در قرنیه محدودیت‌های ایجاد می‌کند که باعث ظهور نسل جدید رنگ‌های فلورسنس مثل نقاط کوتومی شده است که از پایداری نوری بسیاری بالاتری برخوردار هستند (۴۷،۴۸). در نتیجه، نشان‌دار کردن سلول‌های بنیادی قبل از انتقال به محل ضایعه، اطلاعات مفیدی در رابطه با مشاهده مداوم روند درمانی به پژوهشگر ارائه می‌دهد (۲۷).

#### نکات بالینی کاربردی برای جوامع نظامی

- پیشرفت‌های پیش‌بالینی و بالینی روش سلول‌درمانی به‌عنوان یک روش کم‌خطر، ساده و کاربردی برای بسیاری از جانبازان و مجروحان نظامی آسیب‌دیده از ناحیه چشم مرور شد که ثابت می‌کند این روش می‌تواند به‌عنوان جایگزینی مناسب برای روش متداول پیوند قرنیه معرفی شود.
- بسیاری از جانبازان چشمی حال حاضر در صف پیوند قرنیه هستند که به کمک این روش امکان بهبودی برای آن‌ها فراهم می‌گردد.
- ارائه یک پایلوت پزشکی سلول‌درمانی می‌تواند در مواجهه با حملات شیمیایی و تروماهای جنگی، درمان سریع آسیب‌های چشمی را به کمک سلول‌درمانی فراهم کند که نسبت به روش پیوند قرنیه سریع‌تر و کارآمد است.
- استفاده از عصاره سلولی به‌دلیل وجود عوامل ضدالتهاب، برای آسیب‌های شیمیایی قرنیه ناشی از عوامل شیمیایی می‌تواند کارآمد باشد.

#### نتیجه‌گیری

بسیاری از تحقیقات اخیر ثابت می‌کند سلول‌درمانی به‌عنوان یک روش سرپایی و بدون جراحی‌های گسترده، درمانی موثر برای آسیب‌های قرنیه است. به‌ویژه، در درمان کمبود سلول‌های لیسمال یکی از روش‌هایی است که کارآمدی آن به‌طور کامل اثبات شده است. به‌رحال، همچنان تحقیقات و مستندات بیشتری نیاز است تا با مقایسه معایب و مزایای روش‌های درمانی قرنیه، بهترین روش انتخاب شود. با در نظر گرفتن مطالعات گسترده و نتایج قابل قبول سلول‌درمانی برای تمایز به سلول‌های اپیتلیوم، کراتوسایت و اندوتلیال محدودیت‌هایی مانند چالش‌های اخلاقی، امکان جهش‌های سلولی و پاسخ ایمنی همچنان وجود دارد. افزون بر این، استفاده از اورگانوئیدها یا عضوهای مصنوعی آزمایشگاهی برای بررسی اثر تمایزی و بازدهی انواع سلول‌ها در سلول‌درمانی در سال‌های اخیر بسیار مورد توجه بوده است (۲۷،۳۹).

ردیابی سلول‌های انتقال‌یافته به محل آسیب یکی از چالش‌هایی که اخیراً مورد توجه قرار گرفته است. به عبارت دیگر، سهم سلول‌های انتقال‌یافته در درمان آسیب قرنیه نسبت به سلول‌های میزبان، پس از تزریق به محل ضایعه برای پژوهشگر مشخص نیست. از این رو، نشان‌دار کردن سلول‌های بنیادی با رنگ‌های فلورسنس آلی مانند GFP یکی از روش‌هایی است که



**تضاد منافع:** نویسندگان تصریح می‌کنند که هیچ‌گونه تضاد منافی در مطالعه حاضر وجود ندارد.

**نقش نویسندگان:** وحید جاهد: جمع‌آوری و نگارش اولیه؛ سید هاشم دریاباری: ویرایش اولیه؛ خسرو جدیدی: ارائه ایده و جمع‌آوری دیتا؛ حسین آقاملائی: ارائه ایده، نگارش و ویرایش نهایی.

## منابع

- Rajavi Z, Safi S, Javadi MA, Jafarinasab MR, Feizi S, Moghadam MS, et al. Clinical practice guidelines for prevention, diagnosis and management of early and delayed-onset ocular injuries due to mustard gas exposure. *Journal of Ophthalmic and Vision Research*. 2017;12(1):65-80. doi:10.4103/2008-322X.205383
- Jadidi K, Mohazzab-Torabi S, Pirhadi S, Naderi M, Yekta A, Sardari S, et al. A Study of Corneal Biomechanics in Delayed-Onset Mustard Gas Keratopathy Compared to Cases with Corneal Scarring and Normal Corneas. *Eye Contact Lens*. 2019;45(2):112-6. doi:10.1097/ICL.0000000000000536
- Alió del Barrio JL, El Zarif M, Azaar A, Makdissy N, Khalil C, Harb W, et al. Corneal Stroma Enhancement with Decellularized Stromal Laminas with or without Stem Cell Recellularization for Advanced Keratoconus. *American Journal of Ophthalmology*. 2018;186:47-58. doi:10.1016/j.ajo.2017.10.026
- Huang YX. Corneal tissue engineering. *Biointegration of Medical Implant Materials*. 2010;86-115. doi:10.1533/9781845699802.1.86
- Bains KK, Fukuoka H, Hammond GM, Sotozono C, Quantock AJ. Recovering vision in corneal epithelial stem cell deficient eyes. *Contact Lens Anterior Eye*. 2019;42(4):350-8. doi:10.1016/j.clae.2019.04.006
- Srinivas SP. Dynamic regulation of barrier integrity of the corneal endothelium. *Optometry and Vision Science*. 2010;87(4):239-54. doi:10.1097/OPX.0b013e3181d39464
- Damala M, Singh V. Corneal Regeneration. 2019. 13-22. Available from: <http://link.springer.com/10.1007/978-3-030-01304-2>.
- Santos A Dos, Balayan A, Funderburgh ML, Ngo J, Funderburgh JL, Deng SX. Differentiation Capacity of Human Mesenchymal Stem Cells into Keratocyte Lineage. *Investigative Ophthalmology & Visual Science*. 2019 1;60(8):3013-23. doi:10.1167/iops.19-27008
- Shukla S, Shanbhag SS, Tavakkoli F, Varma S, Singh V, Basu S. Limbal Epithelial and Mesenchymal Stem Cell Therapy for Corneal Regeneration. *Current Eye Research*. 2020;45(3):265-77. doi:10.1080/02713683.2019.1639765
- Fuest M, Yam GHF, Peh GSL, Mehta JS. Advances in corneal cell therapy. *Regenerative Medicine*. 2016;11(6):601-15. doi:10.2217/rme-2016-0054
- He H, Yiu SC. Stem cell-based therapy for treating limbal stem cells deficiency: A review of different strategies. *Saudi Journal of Ophthalmology*. 2014;28(3):188-94. doi:10.1016/j.sjopt.2014.06.003
- Shukla S, Mittal SK, Foulsham W, Elbasiony E, Singhanian D, Sahu SK, et al. Therapeutic efficacy of different routes of mesenchymal stem cell administration in corneal injury. *The Ocular Surface*. 2019;17(4):729-36. doi:10.1016/j.jtos.2019.07.005
- Pavillion AE. Allogeneic Ex Vivo Expanded Corneal Epithelial Stem Cell Transplantation: A Randomized Controlled Clinical Trial. *Stem Cells Translational Medicine*. 2019;1:323-31. doi:10.1002/sctm.18-0140
- Tsai RJF, Li L, Chen J, Ladas JG, Stark W. Reconstruction of damaged corneas by transplantation of autologous limbal epithelial cells. *Evidence-Based Eye Care*. 2001;2:18-19. doi:10.1056/NEJM200007133430202
- Sharifi AM, Darabi R, Jadidi K. Isolation, culture, characterization and optimization of human corneal stem cells. *Biocell*. 2010;34(1):53-5.
- Calonge M, Pérez I, Galindo S, Nieto-Miguel T, López-Paniagua M, Fernández I, et al. A proof-of-concept clinical trial using mesenchymal stem cells for the treatment of corneal epithelial stem cell deficiency. *Translational Research*. 2019;206:18-40. doi:10.1016/j.trsl.2018.11.003
- Call M, Elzarka M, Kunesh M, Hura N, Birk DE, Kao WW. Therapeutic efficacy of mesenchymal stem cells for the treatment of congenital and acquired corneal opacity. *Molecular Vision*. 2019;1:415-26.
- El Zarif M, Jawad KA, Alió Del Barrio JL, Jawad ZA, Palazón-Bru A, de Miguel MP, et al. Corneal stroma cell density evolution in keratoconus corneas following the implantation of adipose mesenchymal stem cells and corneal laminas: An in vivo confocal microscopy study. *Investigative Ophthalmology Visual Science*. 2020;61(4):22. doi:doi.org/10.1167/iops.61.4.22
- Donthineni PR, Bagga B, Singh V, Shukla S. Cellular Therapy with Human Autologous Adipose-Derived Adult Stem Cells for Advanced Keratoconus. *Cornea*. 2017;36(12):36-7. doi:10.1097/ICO.0000000000001228
- Nurković JS, Vojinović R, Dolićanin Z. Corneal Stem Cells as a Source of Regenerative Cell-Based Therapy. *Stem Cells International*. 2020;1:1-11. doi:10.1155/2020/8813447
- West-mays JA, Dwivedi DJ. The keratocyte: Corneal stromal cell with variable repair phenotypes. *The International Journal of Biochemistry & Cell Biology*. 2006;38:1625-31. doi:10.1016/j.biocel.2006.03.010
- Naylor RW, McGhee CNJ, Cowan CA, Davidson AJ, Holm TM, Sherwin T. Derivation of

- corneal keratocyte-like cells from human induced pluripotent stem cells. *PLoS One*. 2016;11(10):1-17. doi:10.1371/journal.pone.0165464
23. Alió JL, Alió Del Barrio JL, El Zarif M, Azaar A, Makdissy N, Khalil C, et al. Regenerative Surgery of the Corneal Stroma for Advanced Keratoconus: 1-Year Outcomes. *American Journal of Ophthalmology*. 2019;203:53-68. doi:10.1016/j.ajo.2019.02.009
24. Aghamollaei H, Hashemian H, Safabakhsh H, Halabian R, Baghersad M, Jadidi K. Safety of grafting acellular human corneal lenticule seeded with Wharton's Jelly-Derived Mesenchymal Stem Cells in an experimental animal model. *Experimental Eye Research*. 2019;205:108451. doi:10.1016/j.exer.2021.108451
25. Iovieno A, Neri A, Soldani AM, Adani C, Fontana L. Descemetorhexis without graft placement for the treatment of Fuchs endothelial dystrophy: preliminary results and review of the literature. *Cornea*. 2017;36(6):637-41. doi:10.1097/ICO.0000000000001202
26. Espana EM, Sun M, Birk DE. Existence of corneal endothelial slow-cycling cells. *Investigative Ophthalmology Visual Science*. 2015;56(6):3827-37. doi:10.1167/iovs.14-16030
27. Rolev K, Coussons P, King L, Rajan M. Experimental models of corneal endothelial cell therapy and translational challenges to clinical practice Visual acuity. *Experimental Eye Research*. 2019;188:107794. doi:10.1016/j.exer.2019.107794
28. Peh GSL, Ong HS, Adnan K, Ang HP, Lwin CN, Seah XY, et al. Functional Evaluation of Two Corneal Endothelial Cell-Based Therapies: Tissue-Engineered Construct and Cell Injection. *Scientific Report*. 2019;9(1):1-13. doi:10.1038/s41598-019-42493-3
29. Wahlig S, Peh GSL, Adnan K, Ang HP, Lwin CN, Morales-Wong F, et al. Optimisation of Storage and Transportation Conditions of Cultured Corneal Endothelial Cells for Cell Replacement Therapy. *Scientific Report*. 2020;10(1):1681. doi:10.1038/s41598-020-58700-5
30. Therapy C, Ong HS, Peh G, Jin D, Neo H, Ang H, et al. A Novel Approach of Harvesting Viable Single Cells from Donor Corneal Endothelium for Cells. 2020;9(6):1428. doi:10.3390/cells9061428
31. Kinoshita S, Koizumi N, Ueno M, Okumura N, Imai K, Tanaka H, et al. Injection of Cultured Cells with a ROCK Inhibitor for Bullous Keratopathy. *The New England Journal of Medicine*. 2018;378(11):995-1003. doi:10.1056/NEJMoa1712770
32. Gouveia RM, Connon CJ. Biomechanical modulation therapy—a stem cell therapy without stem cells for the treatment of severe ocular burns. *Translational Visual Science & Technology*. 2020;9(12):5. doi:10.1167/tvst.9.12.5
33. Tao H, Chen X, Cao H, Zheng L, Li Q, Zhang K, et al. Mesenchymal Stem Cell-Derived Extracellular Vesicles for Corneal Wound Repair. *Stem Cells International*. 2019;5738510. doi:10.1155/2019/5738510
34. Park GW, Heo J, Kang JY, Yang JW, Kim JS, Kwon KD, et al. Topical cell-free conditioned media harvested from adipose tissue-derived stem cells promote recovery from corneal epithelial defects caused by chemical burns. *Scientific Report*. 2020;10(1):12448. doi:10.1038/s41598-020-69020-z
35. Hertszenberg AJ, Funderburgh JL. Generation of corneal keratocytes from human embryonic stem cells. In: *Embryonic Stem Cell Protocols*. Springer; 2015. pp. 285-94. doi:10.1007/7651\_2015\_231
36. Zhu Q, Li M, Yan C, Lu Q, Wei S, Gao R, et al. Directed differentiation of human embryonic stem cells to neural crest stem cells, functional peripheral neurons, and corneal Keratocytes. *Biotechnology Journal*. 2017;12(12):1700067. doi:10.1002/biot.201700067
37. Naylor RW, McGhee CNJ, Cowan CA, Davidson AJ, Holm TM, Sherwin T. Derivation of corneal keratocyte-like cells from human induced pluripotent stem cells. *PLoS One*. 2016;11(10):e0165464. doi:10.1371/journal.pone.0165464
38. Park SH, Kim KW, Chun YS, Kim JC. Human mesenchymal stem cells differentiate into keratocyte-like cells in keratocyte-conditioned medium. *Experimental Eye Research*. 2012;101:16-26. doi:10.1016/j.exer.2012.05.009
39. Damala M, Singh V. Corneal Regeneration. 2019;1:13-22. Available from: <http://link.springer.com/10.1007/978-3-030-01304-2>
40. Zhang K, Pang K, Wu X. Isolation and transplantation of corneal endothelial cell-like cells derived from in-vitro-differentiated human embryonic stem cells. *Stem Cells and Development*. 2014;23(12):1340-54. doi:10.1089/scd.2013.0510
41. McCabe KL, Kunzevitzky NJ, Chiswell BP, Xia X, Goldberg JL, Lanza R. Efficient generation of human embryonic stem cell-derived corneal endothelial cells by directed differentiation. *PLoS One*. 2015;10(12):e0145266. doi:10.1371/journal.pone.0145266
42. Zhao JJ, Afshari NA. Generation of human corneal endothelial cells via in vitro ocular lineage restriction of pluripotent stem cells. *Investigative Ophthalmology Visual Science*. 2016;57(15):6878-84. doi:10.1167/iovs.16-20024
43. Chen P, Chen J-Z, Shao C-Y, Li C-Y, Zhang Y-D, Lu W-J, et al. Treatment with retinoic acid and lens epithelial cell-conditioned medium in vitro directed the differentiation of pluripotent stem cells towards corneal endothelial cell-like cells. *Experimental and Therapeutic Medicine*. 2015;9(2):351-60. doi:10.3892/etm.2014.2103
44. Joyce NC, Harris DL, Markov V, Zhang Z, Saitta B. Potential of human umbilical cord blood mesenchymal stem cells to heal damaged corneal endothelium. *Molecular Vision*. 2012;18:547-64.
45. Zarei-Behjani Z, Soleimani M, Atashi A, Ebrahimi-Barough S, Ai J, Hamidieh AA. Tracking of GFP-labeled unrestricted somatic stem cells transplanted in the sepsis mouse model. *Tissue Cell*. 2019;60:33-7. doi:10.1016/j.tice.2019.07.009
46. Ansari AM, Ahmed AK, Matsangos AE, Lay F, Born LJ, Marti G, et al. Cellular GFP Toxicity and

Immunogenicity: Potential Confounders in in Vivo Cell Tracking Experiments. *Stem Cell Reviews and Reports*. 2016;12(5):553-9. doi:10.1007/s12015-016-9670-8

47. Toda M, Yukawa H, Yamada J, Ueno M, Kinoshita S, Baba Y, et al. In vivo fluorescence visualization of anterior chamber injected human

corneal endothelial cells labeled with quantum dots. *Investigative Ophthalmology Visual Science*. 2019;60(12):4008-20. doi:10.1167/iovs.19-27788

48. Sarwat S, Stapleton F, Willcox M, Roy M. Quantum Dots in Ophthalmology: A Literature Review. *Current Eye Research*. 2019;44(10):1037-46. doi:10.1080/02713683.2019.1660793