

بررسی تغییرات هیستوپاتولوژیک حاد و مزمن سولفورموستارد بر ریه موش بزرگ صحرائی

حسین مهدوی‌نسب M.Sc، محمود مفید M.Sc، حسین ایمانی Ph.D.

محمدحسین اسدی Ph.D، حسین بهادران Ph.D و غلامعلی میرشفیعی M.Sc.

آدرس مکاتبه: دانشگاه علوم پزشکی بقیه... - دانشکده پزشکی - گروه علوم تشریح - و مرکز تحقیقات آسیب‌های شیمیایی

تهران - ایران

خلاصه

هدف از این مطالعه ارزیابی تأثیر سولفورموستارد (Sulfure Mustard) بر آلوتل و پارانشیم ریه و طراحی مدل حیوانی ریه شیمیایی شده می‌باشد. ۷۸ راس موش نر بزرگ صحرائی سه ماهه از نژاد NMRI به وزن 40 ± 200 گرم به‌طور تصادفی در ۷ گروه انتخاب و دوزهای متفاوتی از سولفورموستارد به ۵ گروه آزمایشی به‌صورت داخل صفاقی تزریق شد. گروه کنترل بدون تزریق و گروه شم فقط حلال (بافر تیروذن) تزریق شد. ۵ گروه آزمایشی در ۵ دوز مختلف ۲/۵، ۵، ۱۰، ۲۰ و ۴۰ mg/kg محلول سولفورموستارد را برای یکبار دریافت کردند و پس از بیست و چهار ساعت و دو هفته و هشت هفته کشته شدند و از ریه سمت راست نمونه‌گیری شد. نمونه‌ها پس از فیکس کردن، Processing، پارافینه کردن و بلوک‌گیری، به‌صورت سریال با ضخامت پنج میکرون قطع زده شد، سپس برای مطالعه هیستوپاتولوژی با همتاکسیلین - اتوزین رنگ‌آمیزی شدند. نتایج این تحقیق نشان می‌داد که آثار سوء سولفورموستارد بر ساختمان آلوتلار و پارانشیم ریه وابسته به دوز است. در طولانی مدت این اثر باقی می‌ماند. آسیب‌های وارده به آلوتل در تمام گروه‌های تجربی نسبت به گروه شاهد و کنترل بیشتر است و کمترین آسیب در دوز ۲/۵ mg/kg و بیشترین در دوز ۴۰ mg/kg مشاهده شده است و تغییرات پاتولوژیک به‌صورت خون‌ریزی، ادم، ارتشاع آماسی در دوزهای بالا بیشتر است. نتایج این تحقیق نشان می‌داد که موش بزرگ صحرائی مدل مناسبی برای مطالعه اثرات سولفورموستارد در بافت ریه می‌باشد.

واژه‌های کلیدی: سولفورموستارد، پارانشیم ریه، موش بزرگ صحرائی

مقدمه

ضایعه را ایجاد کرده است. خردل‌های گوگردی و نیتروژنی، به‌نام مایعات تاووزا نیز نامیده شده‌اند. در جنگ جهانی اول مرگ و میر ناشی از ضایعات خردل حدود ۲/۵٪ بوده و تقریباً تماماً از تنفس بخار خردل ناشی شده بود [۱]. Berenblum احتمالاً اولین محققى بوده که مطالعه اثرات گاز خردل را توسط یک روش سیستماتیک انجام داده است [۲]. کشتی جنگی آمریکایی S.S. John. Harvey

گاز خردل (سولفورموستارد) در جنگ جهانی اول به‌عنوان یک سلاح شیمیایی قوی استفاده شد. این گاز توسط آلمان‌ها به‌نام Schwefelst یا صلیب زرد و توسط فرانسوی‌ها به‌نام یپریت (Ypres) نامیده شد. از گاز خردل برعلیه متفقین در جبهه غرب در ژولای ۱۹۱۷ نزدیک Ypres بلژیک استفاده شده است. از بین تمام عوامل جنگی شیمیایی به‌کار برده شده، گاز خردل بیشترین

گاز خردل می‌تواند باعث ایجاد سرطان ریه و بیماری‌های تنفسی غیربدخیم شود [۱۲].

در اتوپسی از ریه رزمندگان که بر اثر تماس با گاز خردل در جنگ تحمیلی به شهادت رسیده بودند، علایمی از قبیل: آزار شدید آلوئولی، خون‌ریزی پراکنده، سندرم حاد تنفسی ARDS^۱، انفارکتوس خون‌ریزی دهنده و فیبروز ریه دیده شده است [۱۳]. با توجه به این که در جانبازان عوارض گاز خردل به صورت سوزش گلو، خون‌ریزی بینی، تنگی نفس، انفیلتراسیون سلول‌های لنفوئیدی، نکروز سلول‌های دیواره آلوئولی گزارش شده است [۱۷، ۱۵]. بر آن شدیم در مدل حیوانی اثرات هیستوپاتولوژیک در مراحل حاد، تحت حاد و مزمن گاز خردل را در دوزهای مختلف مورد بررسی قرار دهیم.

مواد و روش‌ها

تعداد ۷۸ راس موش بزرگ صحرایی نژاد NMRI سه ماهه به وزن 40 ± 20 گرم را انتخاب و به صورت تصادفی در هفت گروه قرار دادیم. حیوانات در شرایط آزمایشگاهی و از نظر غذا، نور و حرارت در حیوانخانه دانشگاه علوم پزشکی بقیه... «صح» نگهداری شدند. مقدار ۱۸ میلی گرم عامل شیمیایی سولفورموستارد (HD) با خلوص ۹۹٪ از وزارت دفاع تهیه گردید و توسط دستگاه گاز کروماتوگراف (GC) به صورت مایع در بافر تیروزول حل و سپس به صورت داخل صفاقی تزریق شد. موش‌ها به طور تصادفی در هفت گروه (کنترل، شم و ۵ گروه تجربی) انتخاب و گروه‌های تجربی دوزهای مختلف (۲/۵، ۵، ۱۰، ۲۰ و ۴۰ mg/kg) محلول HD را به صورت داخل صفاقی دریافت نمودند. به گروه کنترل هیچ ماده‌ای تزریق نشد و گروه شم (شاهد) فقط حلال تیروزول دریافت نمود. گروه‌های تجربی دریافت کننده دوزهای ۲/۵، ۵ و ۱۰ mg/kg پس از مدت زمان بیست و چهار ساعت، دو هفته و هشت هفته پس از تزریق نگهداری و سپس کشته شدند تا آثار حاد و مزمن گاز خردل را بررسی نماییم. گروه‌های تجربی دریافت کننده دوزهای ۲۰ و ۴۰ mg/kg فقط بیست و چهار ساعت پس از تزریق نگهداری گردیدند زیرا زنده ماندن آنها بیش از این مدت

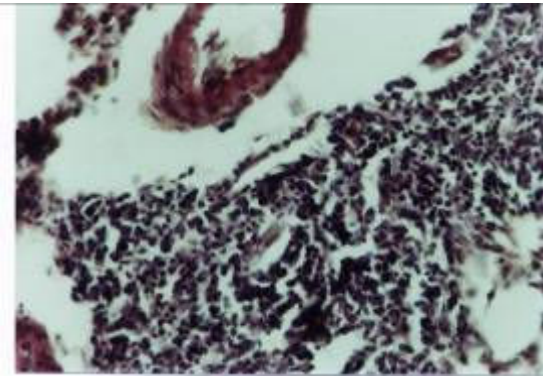
که حامل ۱۰۰ تن گاز خردل بود، در دوم دسامبر ۱۹۴۳ در نزدیک ایتالیا مورد حمله قرار گرفت و غرق شد. گاز خردل آزاد شده به آب‌های اطراف گسترش یافت و ایجاد یکسری از اثرات تاوولزایی در چشم و پوست و مجاری تنفسی در مردم نمود. هنگامی که بخارات گاز به شهر مجاور به نام باری (Bari) گسترش یافت منجر به مرگ و میرهای متعدد شد. در پایان جنگ جهانی دوم، مهمات عظیمی از گاز خردل و اعصاب در آلمان کشف شد. از سال ۱۹۴۵ تا ۱۹۴۸، مقادیر عظیمی از عوامل شیمیایی در دریای بالتیک توسط نیروهای متفقین دفن شدند [۱]. مکانیزم اثر گاز خردل در بدن به سه شیوه گزارش شده است:

۱- هیدرولیز توسط آب که اسیدکلریدریک حاصل موجب تخریب سلولی و بافتی می‌شود.

۲- الکیله کردن عوامل نوکلئوفیل اجزاء سلول که باعث تشکیل پیوند جدید بین اسیدهای نوکلئیک و اختلال در اعمال غشاء سلول می‌گردد.

۳- از طریق غیرفعال کردن هگزوکیناز و فعال کردن پلاسمینوژن، باعث تخریب جدار مویرگ‌ها می‌شود [۷، ۳]. قرار گرفتن در معرض دوزهای اندک گاز خردل به واسطه استنشاق، باعث فشردگی قفسه سینه می‌شود و تماس با غلظت‌های بیشتر موجب ریزش اشک و بینی، خون‌ریزی بینی، سوزش گلو، خشونت صدا و سرفه خشک و کوتاه می‌شود. سرفه مزمن و افزایش وقوع سرطان در کارگران کارخانه شیمیایی خردل گزارش شده است [۸]. تحقیقات وقوع کارسینومای حنجره و برونش در جمعیت تماس یافته با گاز خردل و تغییرات اپیتلیومی برونش را نشان داده است [۹]. ضایعات کارسینوماتوز اولیه اپیتلیوم تراکتوبرونشیل در این کارگران مشاهده گردیده است [۱۰]. Wulf و همکاران افزایش بارزی را در میزان مبادله کروماتیدهای خواهری لنفوسیت‌های ماهی‌گیران تماس یافته با گلوله‌های گاز خردل مشاهده کردند. آنها نشان دادند که میزان مبادله کروماتیدها با افزایش پتانسیل کارسینوژنیک هماهنگی دارد [۱۱]. Euston و همکاران اطلاعات مربوط به مرگ و میر ۳۳۵۴ نفر که در طول جنگ با گاز خردل سر و کار داشته‌اند را مطالعه کردند. شواهد اپیدمیولوژیک مشخص نمود که

در گروه تجربی هشت هفته‌ای به صورت افزایش ضخامت غشاء بازال برونش‌ها، انفیلتراسیون لنفوسیتها همراه با ادم در اطراف برونشیولها، ریزش پوشش مجاری برونش‌ها در اکثر نواحی، آتلکتازی در قسمت‌هایی از بافت ریه، رسوب ماده ائوزینوفیلی در برخی از آلوئولها و وجود ماکروفاژهای محتوی هموسیدرین مشاهده می‌شود (شکل ۱).



شکل ۱- انفیلتراسیون سلول‌های لنفوئیدی ریه گروه تجربی ۲/۵ mg/kg در مدت زمان ۸ هفته رنگ آمیزی H&E ۴۰X

تغییرات هیستوپاتولوژیکی با دوز تزریقی ۵ mg/kg :

تغییرات گروه تجربی بیست و چهار ساعته و دو هفته‌ای مشابه همدیگر بودند که شامل وجود کانون‌های نکروزی در برونش‌های کوچک و آلوئول‌های اطراف آن همراه با اگزودای فیبرینولکوسیتی، ترمبوز عروق کوچک، ریزش اپیتلیوم برونشیول‌ها در برخی مناطق مشاهده گردید. این تغییرات در گروه تجربی هشت هفته‌ای شامل افزایش ضخامت غشاء بازال برونش‌ها، انفیلتراسیون همراه با ادم در اطراف برونشیول‌ها (شکل ۱)، تخریب پوشش مجاری تنفسی در اکثر مناطق، آتلکتازی در قسمت‌هایی از بافت ریه (شکل ۲)، وجود رسوب ماده ائوزینوفیلی رنگی در اکثر آلوئول‌ها و وجود ماکروفاژهای حاوی هموسیدرین در برخی نمونه‌ها که حاکی از خون‌ریزی قدیمی است، مشاهده می‌گردید (شکل ۲). فیروزه شدن بینابینی دیواره‌های آلوئولی ریه کاملاً قابل مشاهده بود (شکل ۳).

میسر نبود. موش‌ها پس از طی زمان لازم کشته و تشریح شدند. پس از خارج کردن برونش‌ها و مطالعات ماکروسکوپی، نمونه‌ها در مایع بوئن (Bouin's) فیکس شدند و بعد از طی مراحل آماده‌سازی بافت (Processing)، بلوک گیری انجام شد. آنگاه برش‌هایی به ضخامت پنج میکرون به صورت سریال مقطع زده شد. مقاطع با رنگ آمیزی هماتوکسیلین- ائوزین رنگ آمیزی شدند. تغییرات کیفی به صورت بررسی هیستوپاتولوژیک با مقایسه با نمونه‌های کنترل و شم انجام گرفت.

نتایج

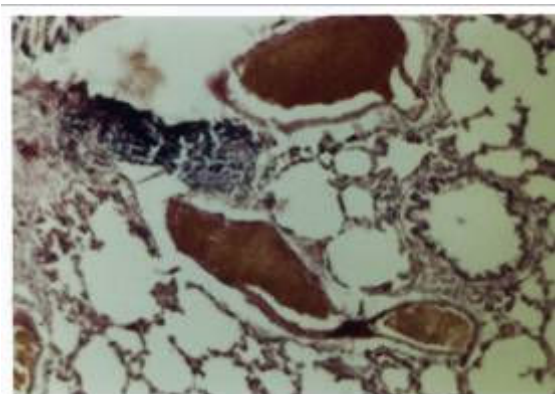
مشاهدات ماکروسکوپی. در گروه کنترل و شم ریه‌ها به رنگ قرمز صورتی و دارای رشد طبیعی بودند و هیچ‌گونه پدیده پاتولوژیکی و غیرطبیعی ظاهری مشاهده نگردید. در کلیه گروه‌های تجربی اکثر موش‌ها دچار اسهال گردیده و در ابتدا کاهش وزن نشان دادند و تا حدود سه الی چهار روز اول در گوشه‌ای از قفس کز کرده بودند. در گروه ۲/۵ mg/kg مشاهدات ماکروسکوپیکی ریه تغییرات قابل مشاهده‌ای را نشان نداد ولی در دوزهای ۴۰ mg/kg، ۲۰، ۱۰، ۵ تعدادی از موش‌ها دارای لکه‌های تیره رنگ در نسج ریه بودند که بعداً در مشاهدات میکروسکوپی مشخص گردید که این لکه‌ها بدلیل خون‌ریزی داخل ریه بوده است. در این چهار دوز علاوه بر اسهال، مواردی نیز دچار اسهال خونی شده بودند که باعث مرگ و میر قبل از موعد شده بود.

مشاهدات هیستوپاتولوژیکی (تغییرات کیفی).

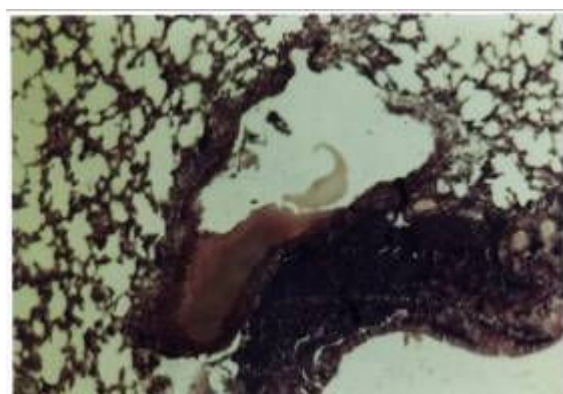
در گروه‌های کنترل و شم هیچ‌گونه تغییرات پاتولوژیکی مشاهده نگردید.

تغییرات هیستوپاتولوژیکی با دوز تزریقی ۲/۵ mg/kg:

در گروه تجربی بیست و چهار ساعت تغییرات قابل ملاحظه به چشم نمی‌خورد. لیکن در گروه تجربی دو هفته‌ای وجود کانون‌های نکروزی در برونش‌های کوچک و آلوئول‌های اطراف آن همراه با اگزودای فیبرینولکوسیتی، ترمبوز عروق کوچک، ریزش پوشش مخاطی در مناطقی از برونشیولها دیده شده است. تغییرات



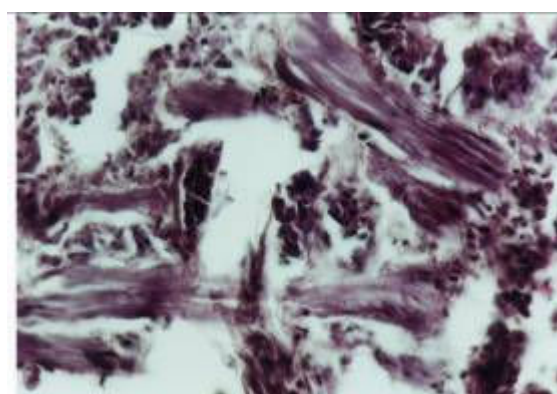
شکل ۴- پرخونی عروق ریه، دیواره آلوئولی گروه تجربی ۱۰ mg/kg در مدت زمان ۲ هفته رنگ‌آمیزی H&E x ۴۰



شکل ۲- آتلکتازی آلوئولی رسوب ماده ائوزینوفیلی و انفیلتراسیون ریه گروه تجربی ۵mg/kg در مدت زمان ۲۴ ساعت رنگ‌آمیزی H&E x ۱۰

تغییرات هیستوپاتولوژیکی با دوز تزریقی ۲۰ و ۴۰ mg/kg (Over dose)

در این دو دوز چون زنده‌ماندن موش‌ها برای مدت طولانی امکان‌پذیر نبود در نتیجه تنها گروه تجربی بیست و چهار ساعت مورد بررسی قرار گرفت. در اتوپسی به‌عمل آمده تغییرات پاتولوژیکی در این دو دوز شدیدتر از تغییرات در دوزهای پایین بوده است. به‌طوری‌که تخریب بیشتر در اکثر قسمت‌های ریه (دیواره های آلوئولی، عروق، مخاط برونش) مشاهده می‌شد.



شکل ۳- فیروزه شدن دیواره آلوئولی ریه، گروه تجربی ۵ mg/kg در مدت زمان ۸ هفته رنگ‌آمیزی H&E x ۴۰

بحث

در طی ۷۵ سال گذشته از زمانی‌که برای اولین بار از گاز سولفورموستارد در Ypres استفاده شد محققین علم سم‌شناسی این ماده را در زمره مواد شیمیایی جنگی قرار دادند و بعد از آن نیز بارها در مناطق مختلف جهان به کار رفته است. با توجه به استفاده مکرر عراق بر علیه ایران در جنگ هشت ساله [۱۹-۱۷]، محققین مجدداً علاقه‌مند به تحقیق حول این ماده مخرب شدند. در طی دهه گذشته مطالعات فراوان جهت روشن شدن مکانیزم اثر سمی سولفورموستارد انجام شده است. اکثر این تحقیقات بر عمل تاولزایی این ماده تمرکز داشته است و تاکنون علایم و نشانه‌های مجروحین شیمیایی سولفورموستاردی به‌صورت ماکروسکوپی مشخص شده است. در مطالعه حاضر نیز در کلیه گروه‌های تجربی

تغییرات هیستوپاتولوژیکی ۱۰ mg/kg

در این گروه تغییرات هیستوپاتولوژیکی عموماً مشابه تغییرات با دوز ۵mg/kg بوده است ولی شدت این تغییرات افزایش بیشتری را نشان می‌دهد که شامل پرخونی شدید ریه (شکل ۴)، آتلکتازی نسبتاً وسیع ریه، افزایش ضخامت غشاء پایه، تخریب آلوئول‌ها، رسوب ماده ائوزینوفیلی در آلوئول‌ها مشاهده شده است. در گروه هشت هفته‌ای تغییراتی شبیه سندرم حاد تنفسی نیز قابل مشاهده بود.

کوچک کلسیفیکاسیون دیستروفی که علایمی از رفتن به سمت نکروز بافتی است، دیده شده است که دلیل این حالت مشخص نیست [۲۹].

Wartthin & Weller در تحقیقات خود تعدادی خرگوش را در معرض گاز خردل قرار دادند و بعد از چند روز اثرات حاد از قبیل خونریزی داخل ریه، مشکلات تنفسی و سرفه شدید گزارش کردند. اثرات مزمن از قبیل آتلکتازی آلوئولها، نکروز سلولهای اپیتلیال مخاط برونش و آمفیژم و عفونت‌های استافیلوکوکی را مشاهده نمودند [۳۰] همان‌طور که در مطالعه حاضر نیز در دوزهای ۲/۵mg/kg، ۵، ۱۰ وجود کانون‌های نکروزی در برونش‌های کوچک و آلوئول‌های اطراف آن همراه با آگزودای فیبرینولکوسیتی، ترمبوز عروق کوچک، ریزش اپیتلیوم برونشیولها در برخی مناطق مشاهده گردید. این تغییرات در گروه تجربی هشت هفته‌ای شامل افزایش ضخامت غشاء بازال برونش‌ها، انفیلتراسیون همراه با ادم در اطراف برونشیولها (شکل ۱)، تخریب پوشش مجاری تنفسی در اکثر مناطق، آتلکتازی در قسمت‌هایی از بافت ریه (شکل ۲)، وجود رسوب ماده انوزینوفیلی رنگی در اکثر آلوئولها و وجود ماکروفاژهای حاوی هموسیدرین در برخی نمونه‌ها که حاکی از خونریزی قدیمی است، مشاهده گردید (شکل ۲). فیروزه شدن بینابینی دیواره‌های آلوئولی ریه کاملاً قابل مشاهده بود (شکل ۳). در یک بررسی بر روی یکی از رزمندگان ایرانی که در جنگ تحمیلی در معرض سولفورموستارد قرار گرفته و به کشور آلمان اعزام شده بود، به‌طور ناگهانی دچار وقفه تنفسی گردید که پس از برونکوسکوپی مشخص گردید قطعه بزرگی از غشاء مخاطی، برونش را مسدود کرده بود و همچنین معلوم شد که التهاب شدید در تراشه و برونش‌ها ایجاد شده است [۱۴]. یکی دیگر از رزمندگان اسلام که در معرض این عامل قرار گرفته بود در بیمارستان بستری می‌شود و پس از مدتی از بیمارستان ترخیص می‌گردد ولی دوباره به علت سرفه خونی تحت درمان قرار می‌گیرد و علائمی از قبیل انفیلتراسیون در لب تحتانی ریه راست و همچنین درجاتی از فیروز پراکنده در ریه مشاهده شد [۱۵]. در اتویسی از ریه رزمگانی که بر اثر تماس با گاز خردل به درجه شهادت نایل شده‌اند. علایمی از قبیل آزار شدید آلوئولی،

اکثر موش‌ها دچار اسهال گردیده و در ابتدا کاهش وزن نشان دادند و تا حدود سه الی چهار روز اول در گوشه‌ای از قفس کز کرده بودند. در گروه دریافت کننده ۲/۵mg/kg مشاهدات ماکروسکوپیکی ریه تغییرات قابل مشاهده‌ای را نشان نداد ولی در دوزهای ۵، ۱۰، ۲۰، و ۴۰mg/kg تعدادی از موش‌ها دارای لکه‌های تیره رنگ در نسج ریه بودند که بعداً در مشاهدات میکروسکوپی مشخص گردید که این لکه‌ها بدلیل خونریزی داخل ریه بوده است. در این چهار دوز علاوه بر اسهال، مواردی نیز دچار اسهال خونی شده بودند که باعث مرگ و میر قبل از موعد شده بود.

هر چند برای بررسی دقیق‌تر هنوز مدل حیوانی مناسبی طراحی نگردیده است. بعضی از محققین برای طراحی مدل‌های کشت سلولی در محیط آزمایشگاه اقداماتی انجام داده‌اند [۲۲-۲۰] که بیشترین تمرکز بر سلول‌های کراتینوسیت بوده است [۲۵-۲۳]. آسیب‌های وارده به راه‌های تنفسی توسط گاز خردل و تاثیرات آن بر ارگان‌های دیگر هنوز روشن نیست و مطالعات زیادی راجع به بررسی سیستماتیک این ارگان وجود ندارد. قبل از این نیز مطالعات کشت ارگانی (organ-Culture) بافت ریه افراد بالغین انجام و عنوان شده است که بافت کشت داده شده را برای مدت طولانی نمی‌توان در محیط آزمایشگاه نگه داشت. در همین مطالعات مناطق آسیب‌دیده بدلیل اثرات سمی سولفورموستارد مشاهده گردید. به‌علاوه در حیوانات و انسان مواردی که به نوعی گاز خردل را استنشاق کرده بودند آسیب‌های بافتی ریوی قابل مشاهده بوده است [۲۶، ۲۷]. مطالعات هیستوپاتولوژیک ریوی اسلایدهای بافتی ریه کشت داده شده. مواردی از هایپرپلازی پنو موسیت نوع II را نشان داد که این آزرده‌گی سلولی در سلول‌های پنوموسیت نوع I در برش‌های هیستوپاتولوژیک مشاهده نگردیده، البته این آسیب‌ها نیز به میزان دوز عامل HD بستگی دارد [۲۸]. در تحقیق حاضر با افزایش زمان و دوز تزریقی آسیب‌های وارده افزایش می‌یابد، به‌طوری که در دوزهای بالای ۲۰mg/kg بدلیل مرگ موش‌ها نگهداری بیشتر از ۲۴ ساعت امکان‌پذیر نبوده است. همچنین تعدادی از این سلول‌ها دارای شکل پیکنوز بوده و پس از ریزش در داخل لومن آلوئول دیده شده است. در بعضی برش‌ها نواحی تجمع

این علائم نشان می‌دهد خردل همان طوری که به صورت گازی از راه مجاری تنفس وارد سیستم تنفس می‌گردد و باعث اثرات هیستوپاتولوژیک می‌شود، از راه خون نیز می‌تواند وارد سیستم تنفس شده و همان علائم را از خود بجا بگذارد. موضوع دیگر آن است که شدت این علائم به دو عامل بستگی دارد. یعنی، میزان HD و مدت زمانی که موجود تحت تاثیر آن قرار می‌گیرد. زیرا نتایج نشان می‌دهد هر چه مقدار عامل HD بیشتر بوده مثلاً در دوزهای ۲۰ و ۴۰ mg/kg شدت اثر آن نیز بیشتر آشکار شده است. همچنین هرچه مدت زمانی که موش‌ها تحت تاثیر عامل HD بوده‌اند طولانی‌تر شده، اثرات مخرب بیشتر هیستوپاتولوژیک در ریه بجا گذاشته‌اند.

منابع

- 1- Somani SM, and Babu SR(1989). Toxicodynamics of sulfur musterd. International J Clin Pharmacol Therapy and toxicol.; 27: 419- 435.
- 2- Berenblum I(1929). The modifying influence of dich (oroethylsulfide on the Induction of tumors in mice by tar.J. Pathol Bactriol: 32: 425- 34.
- 3- Bourmsnel JG, Cohen JA, Dixon M, Francis GE, Greville GD, Ncedham DM and Wormall A(1946). Studies on mustard gas (Bbdichlorodiethyl sulphide) and somerelated compounds. 5 the fate of injected mustard gas (containing radioactive sulphur)in the animal body. Biochem J: 40: 756-674.
- 4- Benschop HP, Moes GWH, Fidder A, Scheffer A. G.I Van der schans GP(1989) Immunochemical election of mustard gas adducts with DNA: Identification of adducts. Proc Med Def Biosci Rev; 1-8.
- 5- Brooks P, and Lawley Pd(1961) The reaction of mono and difunctional alkylating agents with nucleic acids . Biochem J;80: 496-503.
- 6- Murnane JP, and Eyfield JE(1981). Ivreparable DNA cross Links and mommalian cell lethality with bifunctional alkylating agents. Chem Biol Interaction; 38: 75- 85.
- 7- Papirmeister B, Feister AJ, Robinson SI, and Ford RD(1991). Medical defense against mustard gas: toxic Mechanisms and Pharmacological Implications CRC Press Boca Raton Florida, P: .
- 8- Shigenobu T (1980). Occupational cancer of the Lung. Cancer of the respiratory tract among workers manufacrluring poisonousgases. J pn.J thorax Dis; 18: 880 – 885.
- 9- Akamizu H, Nambu S, Egawa H, and Tokuoka(1981). Cytological and histological studies on atypical bronchial epithilium in mustard gas ex-workers lung Concer; 21: 318.
- 10- Egawa H(1982). Histological studies on pricar cinematous and early carcinomatous of the tracheobronchail epithelium in mustard gas ex- workers. Hiroshima med J; 30; 341- 356.

خون‌ریزی پراکنده ، سندرم ARDS ، انفارکتوس خونریزی‌دهنده و فیبروز بینابینی مشاهده گردید [۱۳]. همه علائم فوق در این مطالعه نیز کاملاً به وضوح قابل تشخیص بوده‌اند. همان طوری که از بررسی نتایج بدست‌آمده تغییرات هیستوپاتولوژیکی عدیده‌ای در قسمت‌های مختلف سیستم تنفسی به‌خصوص ریه، توسط گاز خردل ایجاد شده که اهم آنها عبارتند از: انفیلتراسیون سلول‌های لنفوئیدی، آتلکتازی آلوئول‌ها. خون‌ریزی داخل ریه، تجمع ماده ائوزینوفیلی رنگی، تخریب مخاط برونش و سندرم ARDS با افزایش دوز دیده می‌شود چنانچه با تزریق ۴۰ mg/kg عامل خردل امکان زنده‌ماندن موش‌ها برای زمان‌های طولانی وجود ندارد و گروه‌های تجربی ۲۴ ساعته مورد مطالعه قرار گرفت.

- 11- Wulf HG, Aasted A, Darre E, Niebuhr E(1985). Sister chromatid exchanges in fishermes exposed to leaking mustard gas shelis [letter]. Lancet; 1: 690-691.
- 12- Erickson R1, Macnair RN, Brown TH, and Hogan HD(1972). Determnation of bis (B-Chloroethyl) sulfide in a Dawson apparatus by gas chromatography – Analyt Chem; 44(6): 1040-1041.
- ۱۳- بهادری مسلم (۱۳۷۶). مجموع مقالات اولین کنگره بین‌المللی پزشکی گازهای شیمیایی جنگی در ایران، صفحه: ۱۵.
- ۱۴- ولفت گانگ منژر و الیزابت کرچمر (۱۳۷۶). مجموع مقالات اولین کنگره بین‌المللی پزشکی گازهای شیمیایی جنگی در ایران، صفحه: ۲۶.
- ۱۵- فرهودی محمود (۱۳۷۶). مجموع مقالات اولین کنگره بین‌المللی پزشکی گازهای شیمیایی جنگی در ایران، صفحه: ۲۰.
- 16- Sohrabpour H, Roshan Zamir F, Aminorroaya AP, Pourgholami MH(1996). Comparison of acute bronchodilatory effects of in hated salbtamot and combinent in mustard gas victims, Irn j Med Sci; 21: 29-34.
- 17- United Nations(1984). Report of the Specialists Appointed by the secretary-General to Investigate Allegations by the Islamic Republic of Iran Concerning the use of chemical weapons. S/16513. United Nations. New York.
- 18- United Nations(1986). Report of the Mission Dispatched by the secretary-General to Investigate Allegations of the Use of chemical weapons in the conflict between iran and iraq. S17911. United Nations New York.
- 19- United Nations(1987). Report of the Mission Dispatched by the secretary-general to Investigate Allegations of the Use of chemical weapons in the conflict between the Islamic Republic of Iran and Iraq. S/18852, United Nations, New York.
- 20- Meier HL, and Johnson JB(1992). The determination and Prevention of cytotoxic effects induced in human lymphocytes by the alkylation agent 2,2- dichlorodiethyl sulfide (sulfur mustard HD). Toxicol Appl pharmacol; 113: 234- 239.

- 21- Cowan FD, Broomfield CA, and Smith WJ(1991). Effect of sulfur mustard exposure on protease activity in human peripheral blood lymphocytes. *cell Biol. Toxicol*; 7: 239- 248.
- 22- Mol MAE, de Vries R, and Kluivers AW(1991). Effects of nicotinamide on biochemical changes and microblistering induced by sulfur mustard in human skin organ cultures. *toxicol Appl Pharmacol*; 107: 439- 449.
- 23- Mol MAE van de Ruit AB and Kluivers AW(1989). NAD⁺ levels and glucose uptake of cultured human epidermal cells exposed to sulfur mustard. *toxicol. Appl. Pharmacol*; 98: 159-165.
- 24- Smith WJ, Gross CL Chan P and Meier HL(1990) The use of human epidermal keratinocytes in culture as a model for studying sulfur mustard toxicity. *Cell Biol Toxicol*; 6: 285- 291.
- 25- Mol MAE, and de Vries –van de Ruit A MBC(1992). Concentration and time related effects of sulfur mustard on human epidermal keratinocyte function. *Toxicol in Vitro*;6: 245-251.
- 26- Placke ME, and Fisher GL(1987a). Adult peripheral lung cultureA model for respiratory tract toxicology. *Toxicol Appl Pharmacol*; 90: 284-298.
- 27- Placke ME, and Fisher GL(1987b). Asbestos in peripheral lung culture. A species comparison of pulmonary tissue response. *Drug Chem Toxicol*; 10: 133-156.
- 28- Bowden DH, and Adamson IY(1971). Reparative changes following pulmonary cell injury. *Arch pathol*; 92: 279-283.
- 29- Anderson HC (1983). Calcific disease. A concept. *Arch pathol Lab Med*; 107: 341.
- 30- Warlhi As, and Weller CV(1919). The Lessiens of the respiratory and gastrointestinal tract produced by mustard gas dichvlo-ethy (sulphide). *T.lab clin Med*; 4: 229-264.